

KIRURŠKO ZDRAVLJENJE POSAMEZNIH IN MULTIPLIH UMIKOV DLESNI Z DVOSLOJNO METODO

Bilaminar surgical approach in the treatment of gingival recession affecting one or more teeth

A. Ražem, D. Grošelj

Izvleček

Izhodišče: Kirurško prekrivanje razgaljenih korenin je upravičeno, če so poleg umika dlesni prisotne še dodatne indikacije. Uporaba vezanih režnjev za prekrivanje vezivnega transplantata, t. i. dvoslojna metoda, izboljša prehrano transplantata in s tem predvidljivost koreninskega prekritja ter izboljša rezultat z estetskega vidika. Cilj dvoslojne metode prekrivanja razgaljenih korenin je povečati dimenzijo dlesni in s tem zmanjšati možnost ponovnega pojava umika dlesni ter pri tem doseči obnovo tkiv v predelu okvare.

Pacienti in metode: Z dvoslojno metodo smo obravnavali 6 žensk in 1 moškega s skupno 22 zobmi. Povprečna starost pacientov je bila $31,6 \pm 8,6$ let, povprečni čas spremljanja pacienta po kirurškem posegu pa $1,3 \pm 1,2$ let. **Rezultati:** Z dvoslojno metodo smo v povprečju dosegli 80-odstotno prekritje globine umikov dlesni. V 90 odstotkih primerov je bilo prekritje ≥ 60 -odstotno, popolno prekritje pa smo dosegli v 50 % primerov. **Zaključki:** Rezultati naše raziskave potrjujejo, da je dvoslojna metoda predvidljiva metoda prekrivanja razgaljenih korenin z odličnimi rezultati z estetskega vidika. Dodatne prednosti te metode so še manjša invazivnost kirurškega posega na odzemnem mestu vezivnega transplantata na nebu in njena široka uporabnost tako pri posameznih kot pri multiplih umikih dlesni.

Ključne besede:

umik dlesni,
prosti vezivni
transplantat,
dvoslojna metoda

Abstract

Background: Surgical covering of exposed root surface is justified only if other indications besides gingival recession are present. The bilaminar technique involving the use of pedicle flaps for coverage of connective tissue grafts enhances blood supply to the graft, thus increasing the likelihood of a good clinical and aesthetic outcome. The method aims to diminish the risk of recurrent recession by increasing gingival thickness, and to achieve tissue regeneration in the area of the defect. **Patients and methods:** The bilaminar technique was used in six women and one man on a total of 22 teeth. The patients had a mean age of 31.6 ± 8.6 years, and the mean follow-up period was 1.3 ± 1.2 years. **Results:** The average root coverage obtained in our patients was 80% of the exposed surface. Coverage amounting to $> 60\%$ of the defect was achieved on 90% of the treated sites, while the entire defect was covered on 50% of the sites. **Conclusions:** Our study has confirmed that the bilaminar technique is a predictable method for covering exposed root surfaces with excellent aesthetic results. Its advantages over other methods include a less invasive approach at the donor site and wide applicability for the treatment of single and multiple recession defects.

Key words:

gingival
recession, free
connective tissue
graft, bilaminar
technique

Uvod

V današnji klinični praksi specialist parodontologije ne obravnava zgolj bioloških in funkcionalnih problemov obzobnih tkiv, temveč poskuša pacientu nuditi zdravljenje, ki je sprejemljivo z estetskega vidika. Primer zdravljenja, ki zahteva tako biološki kot estetski pristop, so korekcije umika dlesni na zobeh v vidnem področju (Camargo in sod., 2001).

Oblika, topografska razporeditev in širina dlesni so odvisne od prisotnosti in položaja izraslih zob (Schröder, 1986). Oblika zob vpliva na klinične značilnosti obdajajoče dlesni in najbrž tudi spodaj ležečih podpornih obzobnih tkiv. Širina priraščene dlesni je genetsko določena, razlikuje se glede na položaj zoba v zobnem loku in se v toku življenja dimenzijsko spreminja. Če ne pride do umika dlesni zaradi parodontitisa, širina dlesni s starostjo narašča zaradi abrazije in neprestanega izraščanja zob, medtem ko mukogingivalna meja ne spreminja položaja. Pri načrtovanju zdravljenja obzobnih tkiv z mukogingivalno kirurgijo je ta biološki pojav potrebno upoštevati (Ainamo, 1981). Debelina dlesni je odvisna od vrste zoba in je povezana s širino dlesni; s starostjo se ne spreminja in kaže izrazito individualno spremenljivost (Eger in sod., 1996).

Na podlagi kliničnih opazovanj velike spremenljivosti dimenzije dlesni med posamezniki sta Müller in Eger leta 1997 vpeljala izraz gingivalni ali parodontalni fenotip, ki opisuje značilnosti marginalnega parodoncija, na katerega vplivajo tako genetski dejavniki kot dejavniki okolja. Gingivalne fenotipe sta določila na podlagi širine in debeline vestibularne dlesni in oblike zob sprednjega zobnega sekstanta v zgornji čeljusti. Za osebe s tankim parodontalnim fenotipom je značilna tanka, ozka dlesen z nazobčano obliko roba, koničasta oblika zgornjih sprednjih zob z majhno površino stičnih ploskev in tanka vestibularna kostna stena. Ti so v primerjavi z osebami z debelim parodontalnim fenotipom bolj nagnjeni k umiku dlesni. Za debeli parodontalni fenotip so značilne kratke, široke krone zgornjih sprednjih zob z večjo površino stičnih ploskev (Olsson in Lindhe, 1991). Gingivalni fenotip je povezan s stopnjo nazobčanosti roba dlesni, oblika roba dlesni pa odraža morfolologijo spodaj ležečega kostnega grebena (Vacek in sod., 1994).

Lastnosti vestibularne dlesni sprednjega sekstanta zgornje čeljusti so prisotne tudi na drugih področjih ustne sluznice. Pri osebah s tankim gingivalnim fenotipom je prisotna tudi tanjša nebna sluznica, kar lahko predstavlja anatomsko omejitev za odvzem vezivnega transplantata pri kirurškem prekrivanju korenin (Müller in sod., 2000). Obstaja torej zobna in individualna nagnjenost k nastanku umika dlesni (Olsson in Lindhe, 1991).

Vzročni in predispozicijski dejavniki umika dlesni

Umik dlesni v glavnem na vestibularnih površinah zob je značilnost populacije z visoko stopnjo ustne higijene. Poleg z bakterijskim plakom povzročene vnetja obzobnih tkiv je mehanska poškodba zaradi agresivnega ščetkanja glavni vzročni dejavnik za umik dlesni.

Številni predispozicijski dejavniki povečajo tveganje določenih mest za nastanek umika dlesni. Poleg ozke in tanke prirasle dlesni so to še tesno stanje zob, dehiscence in fenestracije alveolarne kosti, izbočenost korenin, ortodontski premiki izven zobiščnega odrastka, visoko prirastišče mišic in teg frenuluma ali sluzničnih gub, plitev vestibulum in iatrogeni dejavniki protetičnega ter/ali parodontološkega zdravljenja (Consensus report, 1996). Ti dejavniki lahko delujejo posamezno ali v kombinaciji.

Longitudinalna raziskava Wennströma iz leta 1987 je dokazala, da širina dlesni ni odločilna za nastanek umika dlesni. Raziskava na opicah je poudarila pomen debeline dlesni; tanka dlesen na mestih z dehiscenco kosti je t. i. *locus minoris resistentiae* za nastanek umika dlesni (Wennström in sod., 1987). Najpomembnejši dejavnik za nastanek umika dlesni je tanka in občutljiva dlesen, ki prekriva neprekravljeno površino korenine.

Pogostnost umika dlesni

Pogostnost in porazdelitev umika dlesni v zobnem loku se razlikuje med populacijo z zelo dobro ustno higieno in parodontološko nezdravljeno populacijo. Posamezni umiki dlesni na vestibularnih ploskvah zob so prisotni pri več kot 60 odstotkih oseb (Loë in sod., 1992) in prispevajo velik delež k izgubi prirastišča pri osebah z dobro ustno higieno (Serino in sod., 1994). Presečna in longitudinalna raziskava Serina in sodelavcev je

dokazala, da pri osebah z visoko stopnjo ustne higiene s starostjo narašča število oseb z umikom dlesni, pogostnost in porazdelitev umika dlesni v zobnem loku pa se razlikujeta glede na starost. Izguba kliničnega prirastišča aproksimalno je povezana z umikom dlesni na vestibularni površini. Mesta z umikom dlesni so bolj nagnjena k dodatnemu apikalnemu pomiku roba dlesni.

Epidemiološke raziskave populacije z nezdravljeno napredovalo obliko parodontalne bolezni so pokazale, da je izguba kliničnega prirastišča večja na aproksimalnih površinah zob v primerjavi z vestibularnimi in lingvalnimi površinami, čeprav je razlika pogosto neznatna (Loë in sod., 1978), in da je še posebno na vestibularni površini zoba izguba prirastišča povezana z umikom roba dlesni (Loë in sod., 1992).

Kassab in Cohen sta leta 2003 ugotovila, da ima 88 % oseb, starejših od 65 let, umik dlesni najmanj ob enem zobu, število in stopnja umika dlesni pa naraščata s starostjo. Pri starejši skupini oseb so prisotni umik dlesni na več zobeh, kar lahko razložimo s kumulativnim učinkom predhodne parodontalne bolezni, in poškodbe, povzročene s ščetkanjem.

Indikacije za prekrivanje razgaljenih korenin

Razgaljena korenina, ki je posledica umika dlesni, sama po sebi ni patološko stanje, temveč morfološka sprememba; pomembna pa je prisotnost patoloških simptomov, ki so lahko posledica razgaljene korenine (Sato, 2000). Čeprav umik dlesni redkokdaj vodi v izgubo zoba, je lahko povezan z občutljivostjo na temperaturne dražljaje in dotik, nagnjenostjo h koreninskemu kariesu in estetskim problemom. Prekrivanje razgaljenih korenin je torej utemeljeno, če so poleg umika dlesni prisotne še naslednje indikacije: preobčutljivost korenine, koreninski karies oziroma plomba, abrazija (uzura), poškodbe dlesni in sluznice, kot npr. Stillmanova brazda, in druge neustrezne oblike roba dlesni, ki onemogočajo kontrolo plaka (npr. prisotnost visokega narastišča frenuluma in sluzničnih gub, globoka in ozka oblika umika dlesni), predprotetična priprava, s katero se izognemo izdelavi predolгих prevlek, in subjektivna ali objektivna zahteva pacienta glede videza (Erpstein in Borchard, 2006).

Ozka prirasla dlesen sama po sebi ni bolezensko

stanje, zato mora klinik prepoznati, kaj predstavlja mukogingivalni problem. Čeprav je lahko predel z malo ali brez prirasle dlesni zdrav, je znano, da je tveganje za nastanek umika dlesni na področjih z manj kot 2 mm prirasle dlesni večje. Tako področje je potrebno oceniti v daljšem časovnem obdobju glede na prisotnost vnetja, napredovanja umika dlesni in potrebe po zdravljenju. Mukogingivalni problem predstavlja prisotnost umika in vnetja dlesni v predelih z malo ali nič prirasle dlesni. Kombinacija teh treh kliničnih ugotovitev je torej indikacija za mukogingivalno terapijo s funkcionalnega in biološkega vidika (Camargo in sod., 2001).

Mukogingivalne kirurške tehnike prekrivanja razgaljenih korenin

Mukogingivalne tehnike so v glavnem namenjene zdravljenju vestibularnih umikov dlesni, ki niso povezani z napredovalo izgubo čeljustne kosti in kliničnega prirastišča aproksimalno. Popolno prekritje razgaljenih korenin lahko pričakujemo v I. in II. razredu klasifikacije umika dlesni po Millerju, kjer sta interdentalna kost in dlesen ohranjeni, zato bi moralo biti kirurško zdravljenje omejeno na te razrede umika dlesni (Miller, 1985). Prekritje razgaljenih korenin je mogoče z metodami, ki jih razdelimo na enoslojne in dvoslojne metode, vodeno tkivno regeneracijo ter dodatne metode, ki te tri skupine dopolnjujejo. Izbira kirurške tehnike je odvisna od različnih dejavnikov, nekateri so odvisni od tipa ali lastnosti defekta, drugi so povezani s pacientovimi željami.

Pri pacientih z visokimi zahtevami glede videza v primeru zadostne količine poroženelega tkiva apikalno in lateralno od umika dlesni so priporočene kirurške tehnike vezanega režnja (koronarno ali lateralno pomaknjen reženj) (Guinard in Caffesse, 1978). Pri teh postopkih je tkivo, ki ga uporabimo za prekritje razgaljenih korenin, podobno tistemu, normalno prisotnemu na bukalni površini korenine, tako da je rezultat z vidika videza zadovoljiv. Pomanjkljivost vezanih režnjev je nastanek umika dlesni in/ali ožja dlesen na donorskem predelu (Guinard in Caffesse, 1978). Rezultat zdravljenja umika dlesni z vezanim režnjem je pogosto prekritje korenine s tankim tkivom, kar lahko ogrozi dolgotrajno vzdrževanje dosežene stopnje prekritja korenin. Uporaba prostih transplantatov dlesni za prekrivanje

razgaljenih korenin pri pacientih z visokimi zahtevami glede videza ni priporočljiva zaradi slabe predvidljivosti prekritja korenin in z estetskega vidika slabega izida (Wennström, 1994).

Uporaba avtolognega vezivnotkivnega transplantata je v mukogingivalni kirurgiji in implantologiji neizogibna tako s funkcionalnega kot z estetskega vidika. Sprva so ga uporabljali le za povečevanje širine poroženele dlesni, danes pa so se indikacije za njegovo uporabo razširile in zajemajo prekrivanje razgaljenih korenin, povečanje mehkih tkiv pri preoblikovanju okvar čeljustnega grebena v brezzobih predelih, odebelitev dlesni in sluznice okrog zob (pred ortodontsko in protetično terapijo) in implantatov ter estetske korekcije (rekonstrukcija papile, brazgotine, tetovaže). Uporaba vezanih režnjev za prekrivanje vezivnega transplantata (dvoslojna metoda) izboljša prehrano transplantata in s tem predvidljivost koreninskega prekritja ter rezultat z vidika videza, ker skriva belo brazgotino mukogingivalne meje, ki je pogosta pri uporabi prostih transplantatov dlesni. Dvoslojna metoda pa v primerjavi s prostim transplantatom dlesni nima kliničnih prednosti le na sprejemnem mestu, ampak tudi na nebnem donorskem mestu, ki je manj obsežno in krvaveče ter s tem manj nadležno za pacienta.

V primerih tankega gingivalnega fenotipa imajo pacienti tudi tanjšo nebnno donorsko sluznico, kar lahko onemogoča odvzem tkiva ustrezne debeline; takrat je za prekrivanje razgaljenih korenin primerna vodena tkivna regeneracija (VTR) z uporabo razgradljivih ali nerazgradljivih membran. Vodeno tkivno regeneracijo lahko uporabimo tudi za zdravljenje umikov dlesni, da bi dosegli bolj stabilno prekritje korenin in tvorbo novega cementa, pozobnice in kosti preko razgaljene korenine (Cortellini in sod., 1993). Tehnika VTR se uporablja za posamezne umike dlesni in ni odvisna od širine poroženelega tkiva (Goldstein in sod., 1996). Debelina tkiva, s katerim prekrijemo membrano, je dejavnik, ki vpliva na izid zdravljenja umika dlesni z VTR (Harris, 1997).

Priprava korenine pri prekrivanju korenin

Mehanska in kemična obdelava površine korenine pred prekritjem ter uporaba biomediatorjev so

dodatne metode, ki se uporabljajo za izboljšanje rezultatov metod prekrivanja korenin.

Razgaljena korenina je izpostavljena beljakovinam slin in bakterijam, spremembe koreninske površine so prisotne v obliki nekrotičnega cementa in razmehčanega dentina. Mehanska obdelava površine korenine z luščenjem in glajenjem delno odstrani cement, razmehčan dentin in zagladi površino. Kemična biomodifikacija s citrsko kislino, EDTA in tetraciklinom HCl se uporablja za dekalifikacijo površine korenine, razgaljenje kolagenskih vlaken, odstranitev razmazovine in razkuženje. Cilj vseh treh biomodifikatorjev je upočasniti apikalni pomik epitelija in sprožiti nastanek vezivnega prirastišča. Danes ni jasnih dokazov, da ti ukrepi izboljšajo klinični izid (Bouchard in sod., 2001).

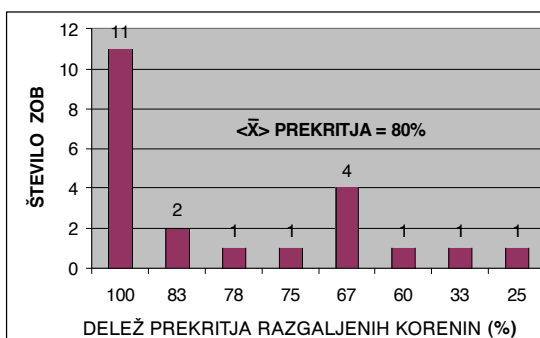
Derivati skleninskega matriksa (DSM) se uporabljajo za obnovo neceličnega cementa, kosti, sprožijo proliferacijo fibroblastov in preprečijo apikalni pomik epitelija. Pri zdravljenju umika dlesni ni jasnih dokazov, ali imajo DSM pozitiven učinek, če jih kombiniramo z metodami prekrivanja korenin (Carnio in sod. 2002; Nemcovsky in sod., 2004).

Dvoslojna metoda prekrivanja korenin

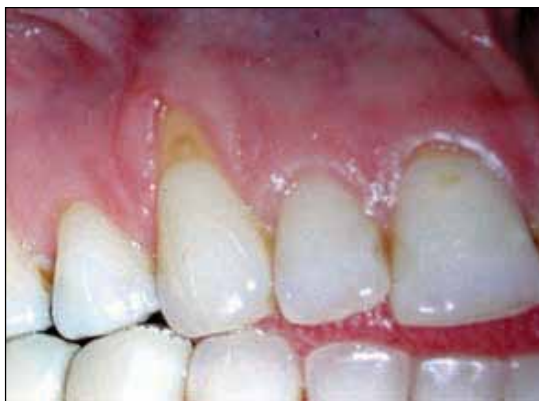Za dvoslojno tehniko je značilno, da vezivnotkivni transplantat leži med delnim vezanim režnjem in površino korenine. To izboljša prehrano transplantata, ki prekriva neprekravljeno površino korenine, ker omogoča dvojno prekrvavitev transplantata iz periosta in vestibularnega režnja. Dvoslojno prekritje površine korenine omogoča tudi večjo stabilnost rane. Mehanska poškodba, ki lahko deluje na površino režnja, manj vpliva na adhezijo fibrinskega strdka na površini korenine med zgodnjim celjenjem v primerjavi z enoslojnimi tehnikami. To prepreči apikalni pomik gingivalnega epitelija in s tem nastanek dolgega epitelijskega prirastišča (Erpstein in Borchard, 2006).

Modifikacije originalne dvoslojne metode se nanašajo na tip transplantata (delno ali v celoti deepiteliziran), odvzetega z neba, in obliko prekrivajočega režnja (tehnika vertikalnih rezov oziroma tehnika pisemske ovojnice).

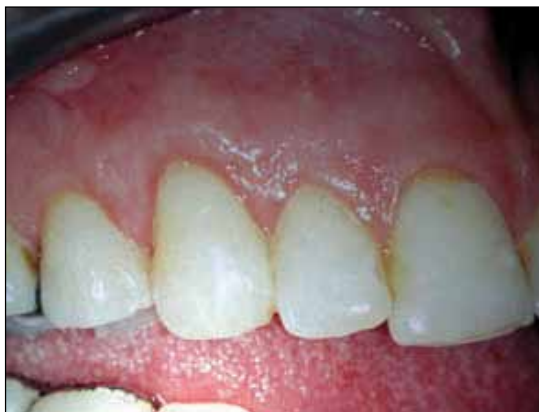Odvzemno mesto vezivnega transplantata na nebni sluznici v področju ličnikov ima naslednje anatomske omejitve: koronarno črta, ki poteka 3-4 mm od roba



Slika 1: Delež prekritja razgaljenih korenin z dvoslojno metodo na 22 zobeh.



A



B

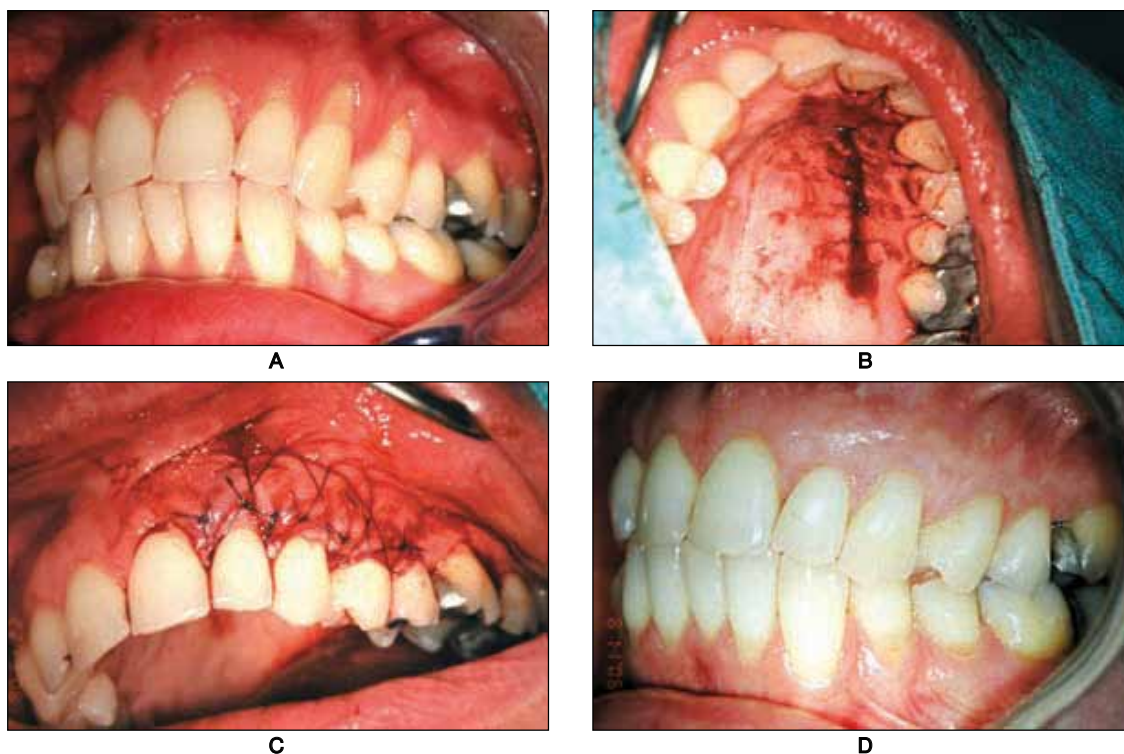
Slika 2: Modificirana dvoslojna metoda prekritja korenin po Raetzkeju (tehnika pisemske ovojnice) pri pacientki s posameznim umikom dlesni na zobu 13; **A** – Začetno stanje umika dlesni na zobu 13, **B** – Položaj roba dlesni leto dni po kirurškem posegu.

Razpravljanje

Uspešnost zdravljenja umika dlesni se ne ocenjuje samo z estetskega vidika, ampak tudi s funkcionalnega in histološkega vidika. Estetski uspeh je površina korenine, prekrita z ustreznim zdravim pasom poroženele dlesni. Oblika, sestava in barva se morajo zlivati s sosednjim tkivom. Merila estetskega uspeha se torej ne omejujejo na količino prekritja, ki ga določamo z milimetri oziroma odstotki, ampak je pomembna integracija operiranega predela znotraj ustne votline ter končna harmonija gingivalnega roba in linije smeha. Funkcionalni uspeh je prekritje korenine ne glede na kakovost prekrivajočega tkiva in s tem odstranitev občutljivosti korenine. Histološki uspeh pa je pridobitev novega vezivnega prirastišča na predhodno razgaljeni korenini.

Količina tkiva, ki lahko preživi na zobni površini, je omejena z velikostjo neprekravljenega predela (Sullivan in Atkins, 1968). Kritična dejavnika preživetja prostega vezivnega transplantata sta velikost ležišča prekravitve in debelina transplantata. Pomembno je ločiti med uspešnostjo in predvidljivostjo metode prekrivanja. Uspešnost je povezana s povprečnim odstotkom doseženega prekritja, predvidljivost pa opiše odstotek obravnavanih zob, pri katerih je bilo doseženo popolno prekritje. V naši raziskavi smo dosegli 80-odstotno povprečno prekritje. Ta rezultat je primerljiv z rezultati tujih raziskav, pri katerih se povprečno prekritje giblje med 70 in 97 % (Sato, 2000). Pregledna analiza raziskav parodontalne plastične kirurgije Rocuzza in sodelavcev iz leta 2002 je prišla do zaključka, da je metoda vezivnega transplantata v primerjavi z vodeno tkivno regeneracijo pri prekrivanju korenin statistično bolj učinkovita. Povprečno prekritje s to metodo se s časom celo povečuje (Harris, 2002), kar podpira pojav podaljšane celjenja, t. i. naraščujoče prirastišče (ang. creeping attachment) oziroma koronarni pomik roba dlesni še leto dni po posegu.

Večina raziskav umikov dlesni se osredotoča na funkcionalne rezultate prekritja korenin oziroma položaj gingivalnega roba. Poročila o histološki sliki stične površine med transplantatom in koreninsko površino so številčno omejena. Pridobitev prirastišča je najpogostejše kombinacija novega vezivnega in epiteljskega prirastišča.



Slika 3: Dvoslojna metoda prekritja korenin s prostim vezivnim transplantatom in koronarnim pomikom režnja pri pacientki z multiplimi umiki dlesni na zobeh 21, 22, 23, 24, 25, 26; **A** – Začetno stanje multiplih umikov dlesni, **B** – Odvzemno mesto prostega vezivnega transplantata na nebu, **C** – Stanje ob zaključku kirurškega posega, **D** – Položaj roba dlesni po konzervativni oskrbi neprekritih bukalnih abrazij leto dni po posegu.

Novo vezivno prirastišče je najpogosteje prisotno apikalno in lateralno od okvare (Weng in sod., 1998), ker izvira iz sosednje pozobnice. Verjetnost, da nastane vezivno prirastišče, je torej večja pri ozkih umikih dlesni v primerjavi s širokimi, ker je pozobnica lateralnih delov okvare vir granulacijskega tkiva, iz katerega se tvori novo prirastišče (Gottlow in sod., 1986). Vezivni transplantati, ki vsebujejo periost, se lahko uporabljajo kot membrane pri zdravljenju parodontalnih okvar (Lekovic in sod., 1991). Leta 2001 je raziskava Goldsteina in sodelavcev dokazala, da je z uporabo subepitelijskega vezivnega transplantata mogoča regeneracija kosti, cementa in pozobnice, kar je sprožilo pomisleke o uporabi vodene tkivne regeneracije, ki je tehnično bolj zahtevna in dražja metoda. Te zgodnje raziskave so opisovale periost kot najboljšo membrano, vendar le-ta nima regenerativnega potenciala po tem, ko se ga odlušči s kostne površine. Regenerativni potencial

periosta je v kambijski plasti, ki pa postaja z leti vse tanjša, tako da imajo odrasli le enocelično plast zarodnih celic za razliko od več plasti pri mlajših pacientih. V raziskavi na opicah je Weng s sodelavci leta 2000 dokazal, da je regenerativni potencial kosti v s periostom prekritih kostnih votlinah nižji kot v votlinah, prekritih z membrano. To dokazuje, da mehanska poškodba ob ločitvi periosta od kosti uniči zarodne celice. Pri odraslih pacientih je torej periost skupaj z vezivnim tkivom, odluščen od kosti, z regenerativnega vidika le vezivno tkivo.

Dimenzija dlesni se bistveno spremeni po kirurškem prekrivanju korenin z dvoslojno metodo s prostim vezivnim transplantatom. Dvoslojna metoda značilno poveča širino poroženele dlesni v primerjavi z regenerativnimi tehnikami (Oates in sod., 2003). Če primerjamo metodo koronarno pomaknjene režnja z vzporedno uporabo prostega vezivnega transplantata, je pridobitev širine dlesni bolj poudarjena pri sočasni uporabi

vezivnega transplantata. Ta pojav razložijo različni dogodki med celjenjem marginalnega tkiva. Transplantirano vezivno tkivo nebne sluznice ima sposobnost diferenciacije epitelnih celic tankega koronarno pomaknjenega režnja v poroženevajoče celice (Karring, 1975). Granulacijsko tkivo iz pozobnice poveča dimenzijo dlesni (Karring, 1971), kar razloži, da tudi mesta, ki so bila prekrita le s koronarno pomaknjenim režnjem kažejo povečano širino dlesni. Tretji dejavnik, ki ga je potrebno upoštevati, je težnja mukogingivalne črte, da po koronarnem premiku režnja ponovno preide na »genetsko« določen položaj. Koncept, da mukogingivalna črta čez čas ponovno pridobi svojo začetni položaj, je rezultat raziskave Ainama in sodelavcev iz leta 1992. Vezivnotkivni transplantati, ki so kombinirani s koronarno pomaknjenim režnjem, kažejo nekoliko manjše povečanje širine dlesni v primerjavi z modificirano tehniko ovojnice. Povečanje količine poroženelega tkiva je želen učinek prekrivanja korenin, ki lahko zmanjša možnost ponovnega pojava umika dlesni (Pini Prato in sod., 1995; Grošelj in sod., 2006).

Debelina dlesni se pri metodi subepitelijskega vezivnega transplantata lahko podvoji, pridobitev kliničnega prirastišča je odvisna od začetnega nivoja prirastišča oz. globine umika dlesni, kajenje pa negativno vpliva na pridobitev prirastišča (Müller in sod., 1998). Kadar je prisotna cervikalna abrazija, povezana z umikom dlesni, je dvoslojna metoda prva izbira zdravljenja. Transplantat deluje kot biološko polnilo v konkavnem predelu abrazije, stabilizira prekrivajoč reženj in popravi zobni profil (Mele in sod., 2008). Subepitelijski vezivnotkivni transplantat lahko povzroči tudi pretirano povečanje volumna mehkih tkiv, še posebej pri zobeh, ki so pomaknjeni bukalno ali imajo izbočeno korenino. Korekturo v takem primeru rutinsko opravimo z gingivoplastiko transplantiranega predela (Langer in Langer, 1985). Na vprašanje, ali je ta povečana debelina ključni dejavnik za uspešen izid kirurškega prekrivanja korenin, sta v dvoletni prospektivni raziskavi iz leta 1996 avtorja Wennström in Zucchelli odgovorila, da je sprememba v tehniki čiščenja bolj pomembna pri dolgotrajnem vzdrževanju kirurško vzpostavljenega nivoja mehkih tkiv kot pa povečana debelina dlesne. V raziskavi sta primerjala rezultate prekrivanja korenin s koronarno pomaknjenim režnjem brez

sočasne uporabe prostega vezivnega transplantata in z njo ter dokazala le statistično značilno razliko v pridobitvi širine poroženele dlesni med obema metodama. Pomankljivost te raziskave je bila, da niso merili debeline dlesni. Z nadaljnimi longitudinalnimi raziskavami bo potrebno ugotoviti, ali povečanje debeline dlesni prepreči ponovno pojavljanje umika dlesni.

Dvoslojna metoda s prostim vezivnim transplantatom je danes referenčna za prospektivne primerjalne raziskave uporabe drugih tehnik prekrivanja korenin (Bouchard in sod., 2001). Glavne prednosti tega postopka so dobra krvna oskrba transplantata, kar omogoča zelo dobro predvidljivost in končni uspeh, odličen videz, manj invaziven kirurški postopek na odvzemnem mestu v primerjavi s prostimi transplantati dlesni in široka uporabnost tako za posamezne kot multiple recesije (Goldstein in sod., 1996).

Morbiditeta, povezana z drugim operativnim, tj. odvzemnim, mestom na nebu, je še vedno pomanjkljivost uporabe vezivnotkivnih transplantatov.

Alogeni kožni material (Alloderm), ki vsebuje bazalno membrano in ekstracelularni matriks dermisa, se uspešno uporablja kot nadomestilo za proste vezivne transplantate pri metodah prekrivanja korenin (Aichelmann-Reidy in sod., 2001). Dolgotrajni cilj dvoslojne metode prekrivanja korenin je torej izogniti se donorskemu mestu z metodami tkivnega inženiringa.

Zaključek

Rezultati naše raziskave potrjujejo, da je dvoslojna metoda z uporabo vezivnotkivnega transplantata predvidljiva metoda prekritja korenin z odličnimi rezultati z estetskega vidika.

Reference

- Aichelmann-Reidy ME, Yukna RA, Evans GH, Nasr HF, Mayer ET. Clinical evaluation of acellular allograft dermis for the treatment of human gingival recession. *J Periodontol* 2001; 72: 998–1005.
- Ainamo A, Ainamo J, Poikkeus R. Continuous widening of the band of attached gingiva from 23 to 65 years of age. *J Periodont Res* 1981; 16: 595–675.
- Ainamo A, Bergenholtz A, Hugoson A, Ainamo J. Location of mucogingival junction 18 years after apically repositioned flap surgery. *J Clin Periodontol* 1992; 19: 49–52.
- Bohm S, Weng D, Meyle J. Connective tissue grafts in

- periodontal surgery. *Perio* 2006; 3: 129–37.
- Bouchard P, Etienne D, Ouhayoun JP, Nilveus R. Subepithelial connective tissue grafts in the treatment of gingival recession: a comparative study of 2 procedures. *J Periodontol* 1994; 65: 929–36.
- Bouchard P, Malet J, Borghetti A. Decision-making in aesthetics: root coverage revisited. *Periodontol* 2000 2001; 27: 97–120.
- Camargo PM, Melnick PR, Kenney EB. The use of free gingival grafts for aesthetic purposes. *Periodontol* 2000 2001; 27: 72–96.
- Carnio J, Camargo PM, Kenney EB, Schenk RK. Histological evaluation of 4 cases of root coverage following a connective tissue graft combined with an enamel matrix derivate preparation. *J Periodontol* 2002; 73: 1534–43.
- Consensus report. Mucogingival therapy. *Ann Periodontol* 1996; 1: 702–6.
- Cordioli G, Mortarino C, Chierico A, Grusovin MG, Majzoub Z. Comparison of 2 techniques of subepithelial connective tissue graft in the treatment of gingival recession. *J Periodontol* 2001; 72: 1470–35.
- Cortellini P, Clauser C, Pini Prato GP. Histologic assessment of new attachment following the treatment of a human buccal recession by means of a guided tissue regeneration procedure. *J Periodontol* 1993; 64: 387–91.
- Del Pizzo M, Modica F, Bethaz N, Priotto P, Romagnoli R. The connective tissue graft: a comparative evaluation of wound healing at the palatal donor site. A preliminary study. *J Clin Periodontol* 2002; 29: 848–54.
- Eger T, Müller HP, Heinecke A. Ultrasonic determination of gingival thickness. Subject variation and influence of tooth type and clinical features. *J Clin Periodontol* 1996; 23: 839–45.
- Erpstein H, Borchard R. Criteria for the selection of root coverage procedures. Part I: Intention, indication, methods. *Perio* 2006; 3: 139–52.
- Goldstein M, Brayer L, Schwartz Z. A critical evaluation of methods for root coverage. *Crit Rev Oral Biol Med* 1996; 7: 87–98.
- Goldstein M, Boyand BD, Cochran DL, Schwartz Z. Human histology of new attachment after root coverage using subepithelial connective tissue graft. *J Clin Periodontol* 2001; 28: 657–62.
- Gottlow J, Nyman S, Karring T, Lindhe J. Treatment of localized gingival recessions with coronally displaced flaps and citric acid. An experimental study in the dog. *J Clin Periodontol* 1986; 13: 57–63.
- Grošelj D, Renner - Sitar K, Ražem A. Free gingival grafting and gingival margin over 7 years. *J Clin Periodontol* 2006; 33 (Suppl 7): 115.
- Guinard EA, Caffesse RG. Treatment of localized gingival recession. III. Comparison of results obtained with lateral sliding and coronally repositioned flaps. *J Periodontol* 1978; 49: 457–61.
- Harris RJ. The connective tissue and partial thickness double pedicle graft: A predictable method of obtaining root coverage. *J Periodontol* 1992; 63: 477–86.
- Harris RJ. A comparative study of root coverage obtained with guided tissue regeneration utilizing a resorbable membrane versus the connective tissue with partial thickness double pedicle graft. *J Periodontol* 1997; 68: 779–90.
- Harris RJ, Harris LE, Harris CR, Harris AJ. Evaluation of root coverage with two connective tissue grafts obtained from the same location. *Int J Periodontics Restorative Dent* 2007; 27: 333–9.
- Karring T, Ostergaard E, Løe H. Conservation of tissue specificity after heterotopic transplantation of gingiva and alveolar mucosa. *J Periodont Res* 1971; 6: 282–93.
- Karring T, Cumming BR, Oliver RC, Løe H. The origin of granulation tissue and its impact on postoperative results of mucogingival surgery. *J Periodontol* 1975; 36: 577–85.
- Kassab MM, Cohen RE. The etiology and prevalence of gingival recession. *J Am Dent Assoc* 2003; 134: 220–5.
- Langer B, Langer L. Subepithelium connective tissue graft technique for root coverage. *J Periodontol* 1985; 56: 715–20.
- Lekovic V, Kenney EB, Carranza FA, Martignoni M. The use of autogenous periosteal grafts as barriers for the treatment of class II furcation involvements in lower molars. *J Periodontol* 1991; 61: 775–80.
- Løe H, Anerud A, Boysen H, Smith M. The natural history of periodontal disease in man. The rate of periodontal destruction before 40 years of age. *J Periodontol* 1978; 49: 607–20.
- Løe H, Anerud A, Boysen H. The natural history of periodontal disease in man: prevalence, severity and extent of gingival recession. *J Periodontol* 1992; 63: 489–95.
- Mele M, Zucchelli G, Montevecchi M, Checchi L. Bilaminar technique in the treatment of a deep cervical abrasion defect. *Int J Periodontics Restorative Dent* 2008; 28: 63–71.
- Miller PD. A classification of marginal tissue recession. *Int J Periodontics Restorative Dent* 1985; 5: 8–14.
- Monnet-Corti V, Santini A, Glise JM, Fouque-Deruelle C, Dillier FL, Liebart MF, Borghetti A. Connective tissue graft dimensions at the palatal vault as donor site. *J Periodontol* 2006; 77: 899–902.
- Müller HP, Eger T. Gingival phenotypes in young male adults. *J Clin Periodontol* 1997; 24: 65–71.
- Müller HP, Eger T, Schorb A. Gingival dimensions after root coverage with free connective tissue grafts. *J Clin periodontol* 1998; 25: 424–30.
- Müller HP, Eger T, Heinecke A. a Thickness of masticatory mucosa. *J Clin Periodontol* 2000; 27: 431–6.
- Müller HP, Heinecke A, Schaller N, Eger T. b Masticatory mucosa in subjects with different periodontal phenotypes. *J Clin Periodontol* 2000; 27: 621–6.
- Nelson SW. The subpedicle connective tissue graft: A bilaminar reconstructive procedure for the coverage of denuded root surfaces. *J Periodontol* 1987; 58: 95–102.
- Nemcovsky CE, Artzi Z, Tal H, Kozlovsky A, Moses O. A multicenter comparative study of two root coverage procedures: coronally advanced flap with addition of enamel matrix proteins and subpedicle connective tissue graft. *J Periodontol* 2004; 75: 600–7.
- Oates TW, Robinson M, Gunsolley JC. Surgical therapies for the treatment of gingival recession. A systematic review. *Ann Periodontol* 2003; 8: 303–20.
- Olsson M, Lindhe J. Periodontal characteristics in individuals with varying form of the upper central

- incisors. *J Clin Periodontol* 1991; 18: 78–82.
- Pini Prato GP, Clauser C, Cortellini P. Periodontal plastic and mucogingival surgery. *Periodontol 2000* 1995; 9: 90–105.
- Raetzke PB. Covering localized areas of root exposure employing the »envelope« technique. *J Periodontol* 1985; 56: 715–20.
- Roccuzzo M, Bunino M, Needleman I, Sanz M. Periodontal plastic surgery for treatment of localized gingival recession: a systematic review. *J Clin Periodontol* 2002; 29: 178–94.
- Sato N. *Periodontal Surgery. A Clinical Atlas*. Quintessence Publishing Co, Inc; 2000.
- Schröder HE. The periodontium. In: Oksche A, Vollrath L, eds. *Handbook of microscopic anatomy*. Berlin: Springer; 1986: 233–323.
- Serino G, Wennström J, Lindhe J, Eneroth L. The prevalence and distribution of gingival recession in subject with high standard of oral hygiene. *J Clin Periodontol* 1994; 21: 57–63.
- Sullivan HC, Atkins JH. Free autogenous gingival grafts. I. Principles of successful grafting. *Periodontics* 1968; 6: 121–9.
- Vacek JS, Gher ME, Assad DA, Richardson AC, Giambarresi LI. The dimensions of the human dentogingival junction. *Int J Periodontics Restorative Dent* 1994; 14: 154–65.
- Weng D, Hürzeler MB, Quinones CR, Pechstadt B, Mota L, Caffesse RG. Healing patterns in recession defects treated with free connective tissue grafts. A histologic and histometric study in the beagle dog. *J Clin Periodontol* 1998; 25: 238–45.
- Weng D, Hürzeler MB, Quinones CR, Ohlms A, Caffesse RG. Contribution of the periosteum to bone formation in guided bone regeneration; a study in monkeys. *Clin Oral Implants Res* 2000; 11: 546–54.
- Wennström JL. Lack of association between width of attached gingiva and development of soft tissue recession. A 5-year longitudinal study. *J Clin Periodontol* 1987; 14: 181–4.
- Wennström JL. Mucogingival surgery. In: Lang NP, Karring T, eds. *Proceeding of the 1st European Workshop on Periodontology*. Berlin: Quintessence, 1994: 193–209.
- Wennström JL. Mucogingival Therapy. *Ann Periodontol* 1996; 1: 671–701.
- Wennström JL, Lindhe J, Sinclair F, Thilander B. Some periodontal tissue reactions in orthodontic tooth movement in monkeys. *J Clin Periodontol* 1987; 14: 121–29.
- Wennström JL, Zucchelli G. Increased gingival dimensions. A significant factor for successful outcome of root coverage procedures? A 2-years prospective clinical study. *J Clin Periodontol* 1996; 23: 770–7.
- Wennström JL, Pini Prato GP. Mucogingival therapy - Periodontal plastic surgery. In: Lindhe J, Karring T, Lang NP, eds. *Clinical Periodontology and Implant Dentistry*. 4th ed. Copenhagen: Blackwell Munksgaard; 2003: 576–649.

Astrid Ražem, dr. dent. med., ARDENS, zobozdravstvo, d.o.o., Ulica II. Prekomorske brigade 28a, Koper; doc. dr. Dušan Grošelj, dr. dent. med., Odsek za dentalno medicino, Medicinska fakulteta, Ljubljana